

Atlas de colposcopia

De la imagen colposcópica
a la histopatología

Atlas de colposcopia

De la imagen colposcópica a la histopatología

Mariano Toziano

Expresidente de la Sociedad Argentina de Patología del Tracto Genital Inferior y Colposcopia.
Jefe de Ginecología, Hospital Naval Cirujano Mayor Dr. Pedro Mallo.
Médico acreditado en Colposcopia y Mastología.
Profesor adjunto de Ginecología, Universidad de Buenos Aires y Universidad del Salvador.
Buenos Aires, Argentina.

Alejandra Maciel

Expresidenta de la Sociedad Argentina de Patología del Tracto Genital Inferior y Colpocopia.
Médica del Servicio de Anatomía Patológica, Hospital General de Agudos Bernardino Rivadavia.
Médica acreditada en Colposcopia y Mastología.
Profesora titular de Anatomía Patológica, Universidad del Salvador.
Buenos Aires, Argentina.

Toziano, Mariano

Atlas de colposcopia: De la imagen colposcópica a la histopatología

Mariano Toziano; Alejandra Maciel.

1ª ed.- Ciudad Autónoma de Buenos Aires: Journal, 2025.

166 p.; 24 x 17 cm.

ISBN 978-987-8452-86-9

1. Colposcopia. 2. Ginecología. I. Maciel, Alejandra II. Título

CDD 618.14

© Ediciones Journal, 2025

Viamonte 2146 1 "A" (C1056ABH) CABA, Argentina

ediciones@journal.com.ar | www.edicionesjournal.com

Producción editorial: Ediciones Journal S.A.

Diagramación: Diego Stegmann

Diseño de tapa: Le Voyer

IMPORTANTE: se ha puesto especial cuidado en confirmar la exactitud de la información brindada y en describir las prácticas aceptadas por la mayoría de la comunidad médica. No obstante, los autores, traductores, correctores y editores no son responsables por errores u omisiones ni por las consecuencias que puedan derivar de poner en práctica la información contenida en esta obra y, por lo tanto, no garantizan de ningún modo, ni expresa ni tácitamente, que esta sea vigente, íntegra o exacta. La puesta en práctica de dicha información en situaciones particulares queda bajo la responsabilidad profesional de cada médico.

Los autores, traductores, correctores y editores han hecho todo lo que está a su alcance para asegurarse de que los fármacos recomendados en esta obra, al igual que la pauta posológica de cada uno de ellos, coinciden con las recomendaciones y prácticas vigentes al momento de publicación. Sin embargo, puesto que la investigación sigue en constante avance, las normas gubernamentales cambian y hay un constante flujo de información respecto de tratamientos farmacológicos y reacciones adversas, se insta al lector a verificar el prospecto que acompaña a cada fármaco a fin de cotejar cambios en las indicaciones y la pauta posológica y nuevas advertencias y precauciones. Esta precaución es particularmente importante en los casos de fármacos que se utilizan con muy poca frecuencia o de aquellos de reciente lanzamiento al mercado.

Quedan reservados todos los derechos. No se permite la reproducción parcial o total, el almacenamiento, el alquiler, la transmisión o la transformación de este libro, en cualquier forma o por cualquier medio, sea electrónico o mecánico, mediante fotocopias, digitalización u otros métodos, sin el permiso previo y escrito de Ediciones Journal S.A. Su infracción está penada por las leyes 11.723 y 25.446.

Libro de edición argentina

Impreso en Argentina – Printed in Argentina, 07/2024

Latingráfica S.R.L.

Queda hecho el depósito que establece la Ley 11.723

Se imprimieron 1500 ejemplares

A0005

Prólogo

La colposcopia corresponde a la visión ampliada de epitelios que muestran las características normales o anormales de los tejidos subyacentes. Esa podría ser una definición académica pero este concepto no se extingue en lo tradicional. La colposcopia conlleva mucho de la experiencia del operador, de la capacidad de interpretar colores, de la minuciosidad casi detectivesca para detectar cambios sutiles y de la interacción con el anatomopatólogo. Por lo tanto, bien podría aceptarse que su ejecución tiene bastante de artístico. Es ciencia y es arte. Maravillosamente complejo.

Desarrollar un escrito sobre ciencia es algo monumental. Pero generar un atlas que articule ciencia, arte y su substrato oculto y subyacente, no solo es un gran desafío sino una creación única.

Se dice, y con razón, que “una imagen dice más que mil palabras”. En este libro dispondrán de ambas: muchas imágenes y miles de palabras. Espero que disfruten de este atlas y de las explicaciones, y que puedan abrir sus mentes para descubrir el arte subyacente de la colposcopia. Bien vale la pena aprovechar la bastísima experiencia de los autores. Ellos dan el puntapié inicial, y depende de los lectores el aprovechamiento de ese generoso aporte.

Alberto Santomé Osuna
Presidente de la Sociedad Argentina de Patología
del Tracto Genital Inferior y Colposcopia (2023-2024)

Prefacio

La Sociedad Argentina de Patología del Tracto Genital Inferior y Colposcopia cuenta con numerosos cursos básicos, intermedios y superiores para la enseñanza de la patología del tracto genital inferior femenino. La Escuela de la Sociedad es una de las primeras en el mundo, lo que nos enorgullece.

Muchos grandes maestros nos han brindado sus conocimientos. Por ello es que desde hace tiempo, tenemos la idea de crear un manual básico para quien se inicie en esta ciencia y necesite una base sólida para crecer en el aprendizaje de la colposcopia y la patología del tracto genital inferior femenino con el objetivo de que se sienta seguro de avanzar un poco más, día a día.

Allá por 2010, Alberto Santomé y nosotros, los autores, comenzamos a dictar cursos básicos de colposcopia en la Sociedad Argentina de Patología del Tracto Genital Inferior y Colposcopia, para que los médicos que se iniciaban en la especialidad ingresaran en la Escuela con conocimientos mínimos y sólidos. El éxito de los cursos fue tal que se reprodujeron en sociedades científicas madres como SOGIBA y FASGO, e incluso se han realizado cursos de anatomía patológica del tracto genital inferior femenino para patólogos.

Los cursos continúan, la enseñanza no se detiene, pero quisimos dejar plasmadas nuestras ideas por escrito para que aquellos que quieran adentrarse en este maravilloso mundo cuenten con material de consulta diaria que, al tratarse en su mayor parte de conceptos básicos, no se desactualizan tan fácilmente.

Ojalá disfruten esta obra como nosotros disfrutamos en escribirla.

Los autores

Índice

Prólogo	V
Prefacio	VII
1 Historia de la citología y la colposcopia	1
2 Cómo organizar un consultorio de patología del tracto genital inferior y colposcopia	5
3 Citología, histología y colposcopia básicas	21
4 Colposcopia normal	35
5 Colposcopia patológica no maligna	61
6 Infecciones cervicales	73
7 Biopsias sobre el cuello uterino	93
8 Lesiones intraepiteliales escamosas de bajo grado (L-SIL)	99
9 Lesiones intraepiteliales escamosas de alto grado (H-SIL)	109
10 Cáncer de cuello uterino	125
11 Colposcopia durante el embarazo	141
Casos clínicos	151
Índice de términos	165

En numerosos centros no es posible contar con luz natural. En ese caso, lo ideal sería proveer al consultorio de una luz repartida en varios focos en forma homogénea en toda la sala, que provengan desde el techo. Las luces frías que se utilizan hoy en día en el hogar son útiles para la inspección a simple vista de la región genital, además de iluminar el ambiente.

Dentro de la misma planta debe existir un baño que, en caso de no contar con una *toilette*, servirá para que la paciente se quite su ropa, vacíe su vejiga y se coloque un camisolín provisto para evitar su deambulación por el ambiente desnuda. Si no es posible contar con baño o *toilette*, se puede utilizar un biombo que oculte un perchero y un asiento en donde la paciente se quitará su vestimenta.

Equipamiento principal

El consultorio debe contar con una camilla ginecológica (idealmente graduable en altura mediante un mecanismo neumático o eléctrico) con su correspondiente par de pierneras, que se ajustará a los miembros inferiores de cada paciente. El médico se sentará de frente, en un banco sin apoyabrazos que, para facilitar sus movimientos, contará con ruedas en sus patas (Figura 2.1).

El equipamiento fundamental para el consultorio de esta especialidad es el colposcopio (Figura 2.2). La elección de dicho instrumental no es un tema menor, ya que corresponde al insumo más importante. Los hay de pie, con barral telescópico vertical y móviles de pared; existe una opción intermedia que consiste en aparatos con brazo lateral articulado.

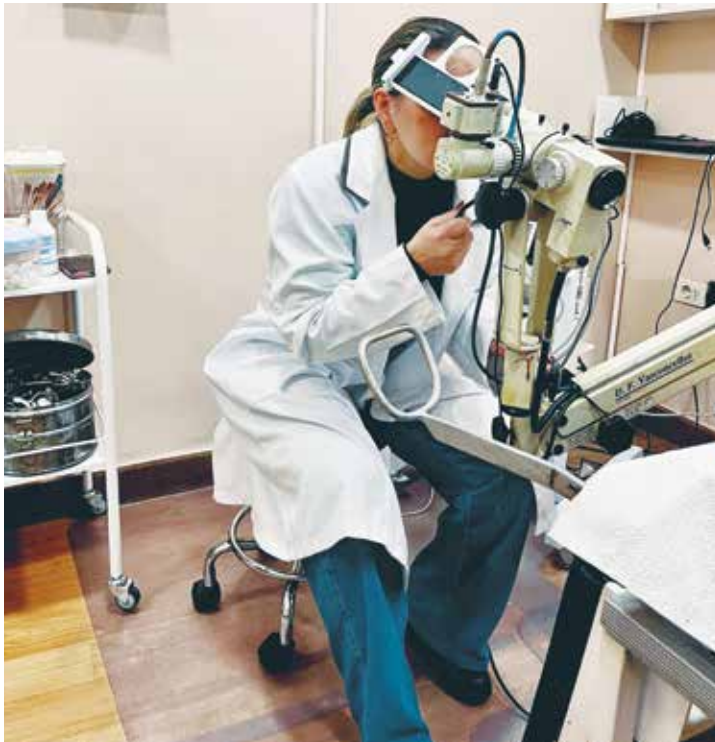

Figura 2.1 Bancos con ruedas.

Datos para solicitarse en la consulta médica**1. Datos generales:**

- Nombre y apellido
- Edad
- Fecha de nacimiento
- Cobertura
- Domicilio
- Teléfono
- Documento de identidad

2. Historia clínica general:

- Antecedentes familiares
- Antecedentes personales
- Antecedentes quirúrgicos
- Vicios: alcohol, tabaco, drogas, etc.
- Ejercicio físico

3. Historia ginecológica general:

- Menarca
- Ritmo menstrual
- Fecha de última menstruación
- Embarazos
- Partos
- Cesáreas
- Abortos
- Lactancia
- Dismenorrea
- Mastalgia
- Método anticonceptivo
- Terapia hormonal de reemplazo

4. Tracto genital inferior:

- Inicio de relaciones sexuales
- Frecuencia de relaciones sexuales
- Número de parejas sexuales
- Incontinencia de orina
- Dispareunia
- Sinusorragia
- Prurito vulvar
- Flujo

Histología

El cuello uterino está revestido por epitelio pavimentoso en su porción exocervical y epitelio cilíndrico en su porción endocervical. La unión de ambos epitelios es conocida como unión escamocolumnar (Figura 4.1).

La metaplasia escamosa del cuello uterino consiste en el reemplazo del epitelio cilíndrico mucíparo por epitelio escamoso estratificado y esto se produce a partir de las células de

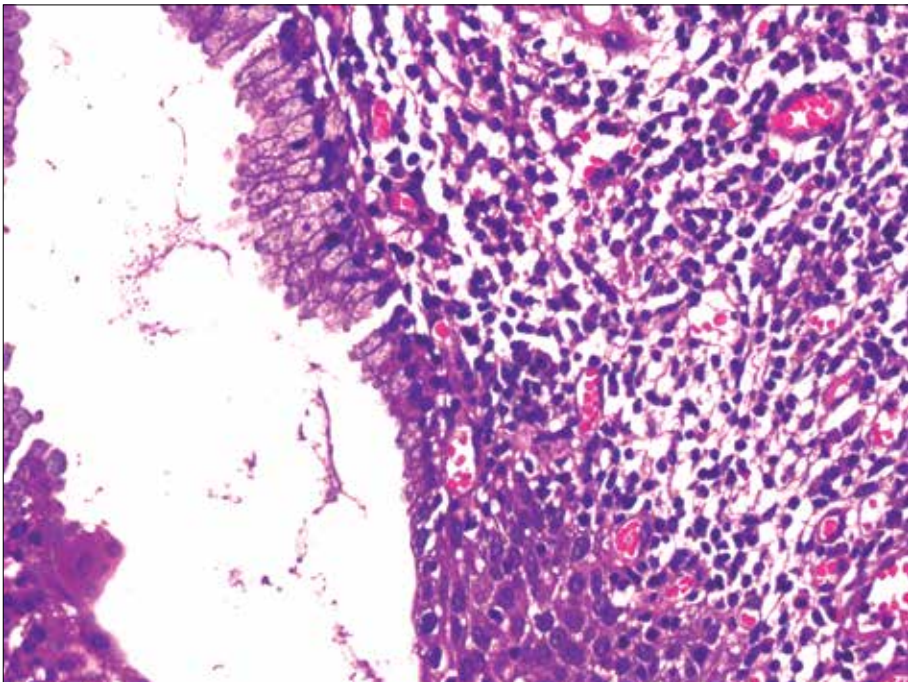


Figura 4.1 Corte del cuello a la altura del orificio externo.

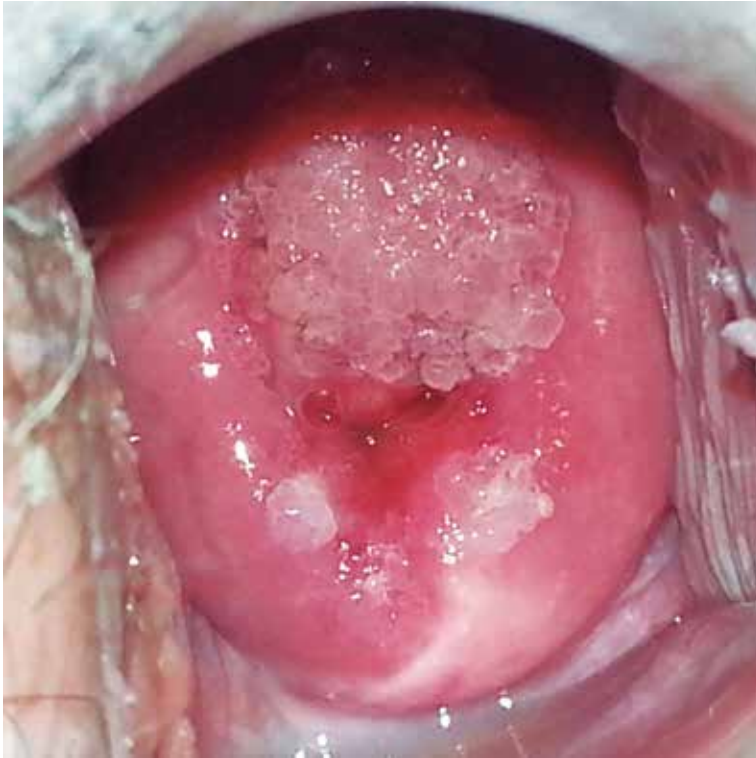

Figura 8.3 Condilomas espiculados.

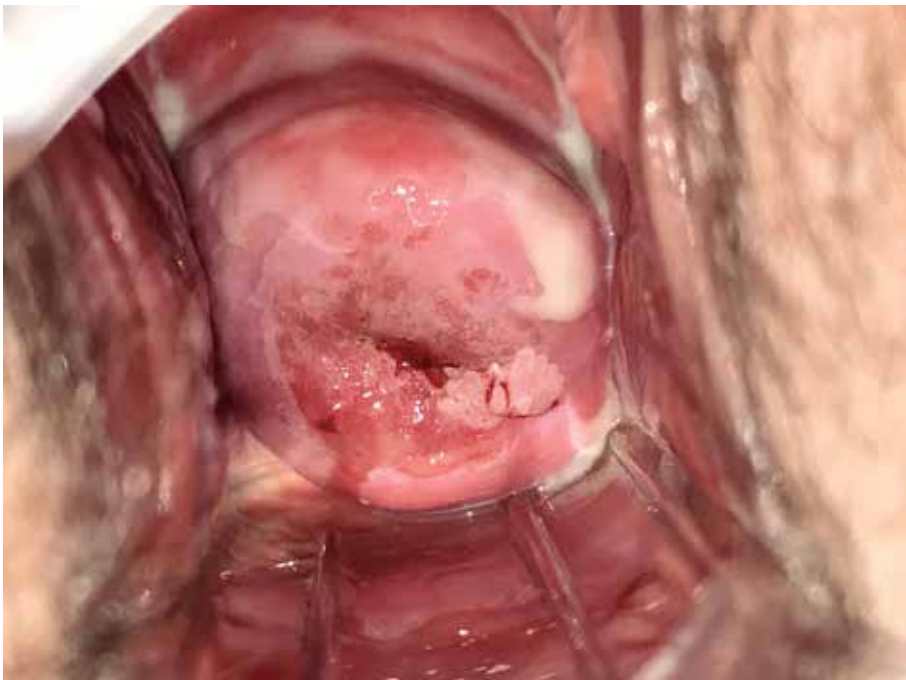

Figura 8.4 Condiloma velloso.

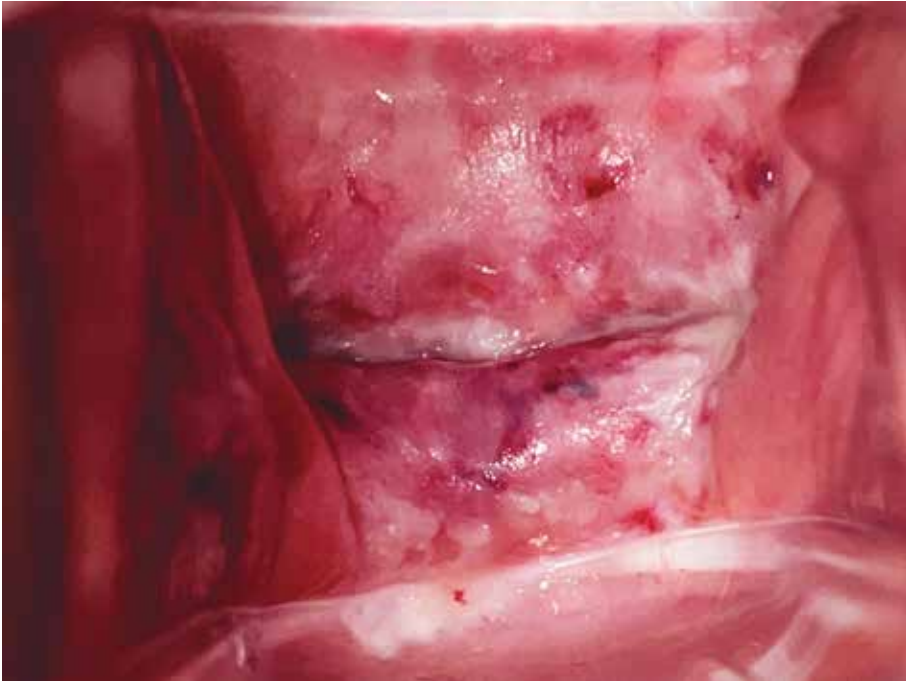

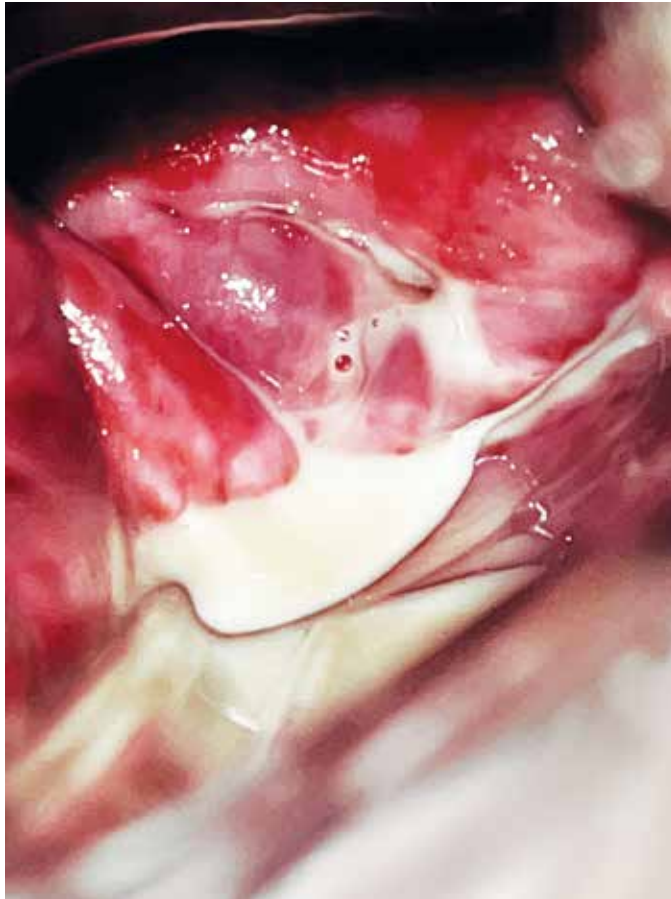
Figura 10.20 Recidiva en cúpula vaginal como VAIN.

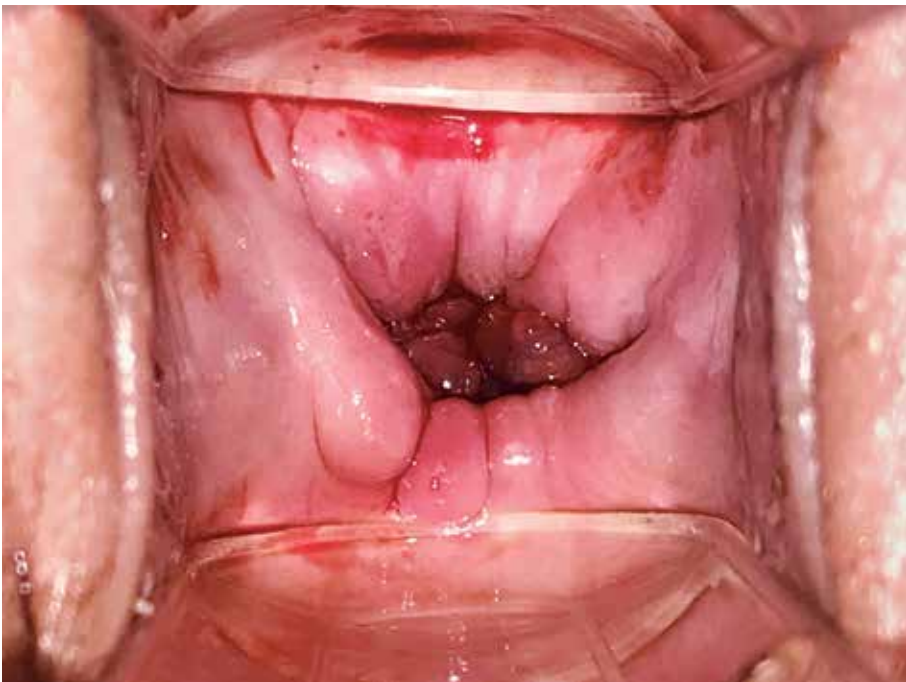

Figura 10.21 Visualización de posoperatorio de traquelectomía radical.

Caso 4

Una paciente de 24 años consulta en la guardia médica por flujo blanco grisáceo, escaso y con mal olor. No mantiene relaciones sexuales hace más de 3 meses y se higieniza con duchas vaginales muy frecuentemente.



Ante esta imagen, la sospecha es:

- a. Micosis
- b. Tricomoniasis
- c. Vaginitis citolítica
- d. Vaginosis bacteriana

* En la página 162 encontrará la respuesta correcta.